

Ti

D E N T I M P L A N T & P A R O D O N T E

tane



D O S S I E R

Les piliers implantaires

Prothèse unitaire sur implant :
le choix du pilier

Conception du pilier implantaire

La connexion implant-pilier

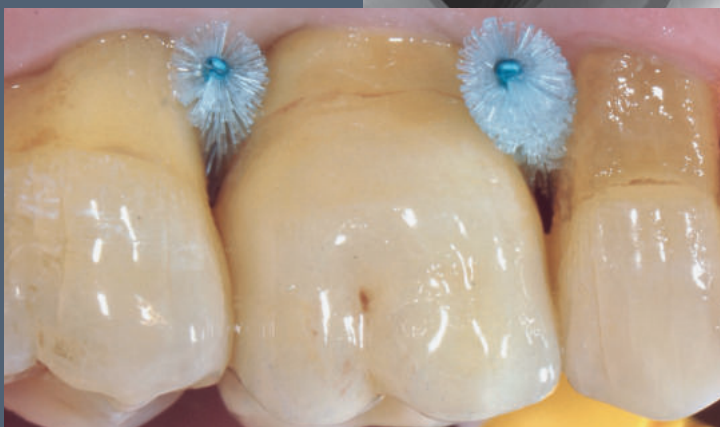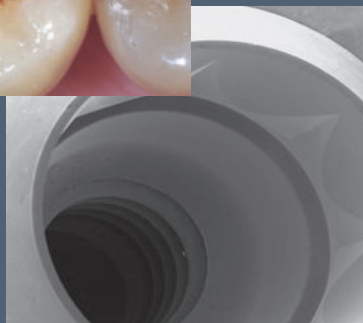
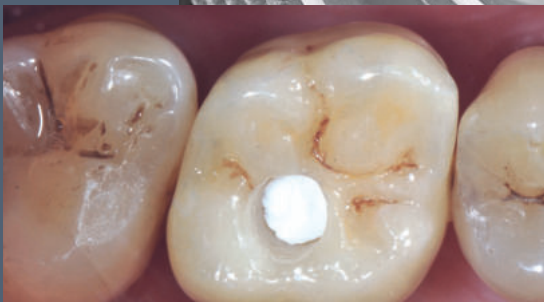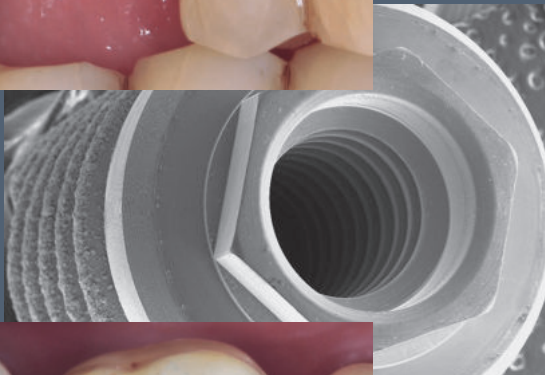
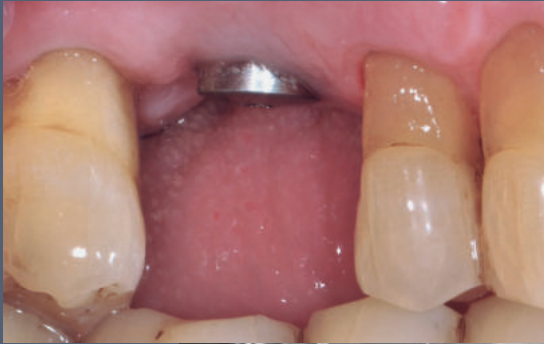Pilier de cicatrisation anatomique
par CFAO directe (SSA)

Apport du *digital work flow*
dans le traitement d'un cas associant
distraktion maxillaire, orthodontie
linguale et implant antérieur

Techniques d'augmentation
des tissus mous

Augmentation osseuse horizontale

L'éducation thérapeutique
du patient en parodontie



Quintessence International décline toute responsabilité quant à la qualité du présent document s'il est imprimé par un tiers.



Pilier de cicatrisation anatomique par CFAO directe (SSA)

pour la réhabilitation molaire par traitement d'extraction et implantation immédiate

Gary Finelle

Antoine Popelut

Les premières molaires sont les dents les plus remplacées de l'arcade dentaire. Pour autant, il n'existe pas à ce jour de consensus décrivant le moment le plus opportun pour réaliser la phase implantaire. Si la procédure d'extraction et implantation immédiate apparaît comme une alternative prédictible¹ et bénéfique pour le patient (réduction du temps de traitement, une seule intervention chirurgicale) par rapport aux chirurgies d'implants différées, il n'en reste pas moins que la difficulté d'obtenir la fermeture primaire limite l'indication de cette procédure. Ainsi, pour répondre à ce défi de fermeture primaire, il est proposé à travers cet article la mise en place d'un pilier SSA (Sealing Socket Abutment) ou pilier de fermeture d'alvéole que l'on peut assimiler à un dispositif de cicatrisation supra-implantaire anatomique conçu par CFAO, dont seule la partie transmuqueuse est présente et qui sert de barrière mécanique entre le site chirurgical et la cavité orale. Ce pilier aura pour vocation de fermer l'alvéole d'extraction et de stabiliser l'architecture gingivale environnante durant les phases de cicatrisation.

Situation initiale

La patiente âgée de 56 ans nous a été adressée pour une réhabilitation mandibulaire postérieure gauche **Fig. 1 et 2**. Les antécédents médicaux n'ont révélé aucune pathologie majeure. Elle déclare avoir des douleurs fortes à la mastication en regard de 36 et 37 associées à un saignement, un gonflement gingival, et une mauvaise haleine. Le dossier médical révèle des événements répétitifs d'abcès parodontaux sur 36. L'examen clinique a mis en évidence une maladie parodontale de type parodontite chronique généralisée modérée, localement sévère en situation de 36 et 37. Le sondage parodontal a permis de relever une atteinte de furcation de classe III sur les deux dents concernées, un saignement et une légère suppuration au sondage, ainsi qu'une perte d'attache supérieure à 9 mm dans l'espace interradiculaire entre 36 et 37.

L'examen radiographique **Fig. 2** permet d'objectiver l'atteinte osseuse des furcations ainsi que la perte verticale dans la zone interproximale. Le cliché radiographique montre des racines frêles et courtes. Le contexte parodontal, ainsi que la présence de restaurations prothétiques périphériques (couronnes) et intracanales (inlay-core) évoquent un pronostic défavorable et ont permis de poser l'indication d'avulsion pour 36 et 37. La thérapeutique parodontale initiale est mise en place. Une fois la situation parodontale stabilisée, l'extraction avec implantation immédiate est envisagée sur les sites 36 et 37. Sur la base de l'examen radiographique préimplantaire (tomodensitométrie à faisceau conique) **Fig. 3**, la configuration des septums de classe A³ et le volume osseux apical permettent d'envisager un ancrage suffisant pour l'implantation immédiate. Cette procédure permet de réduire la durée du traitement et le nombre d'interventions chirurgicales¹.

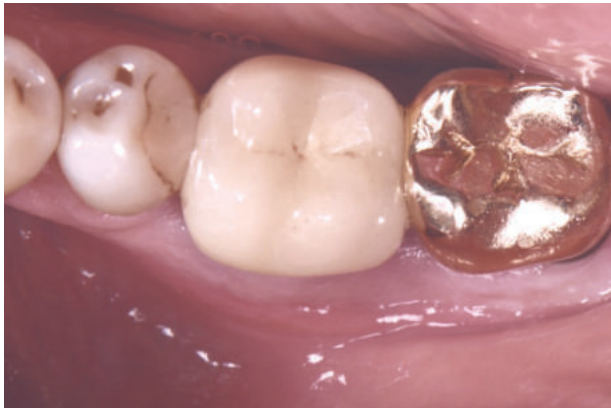

Fig. 1 Situation initiale en vue occlusale.

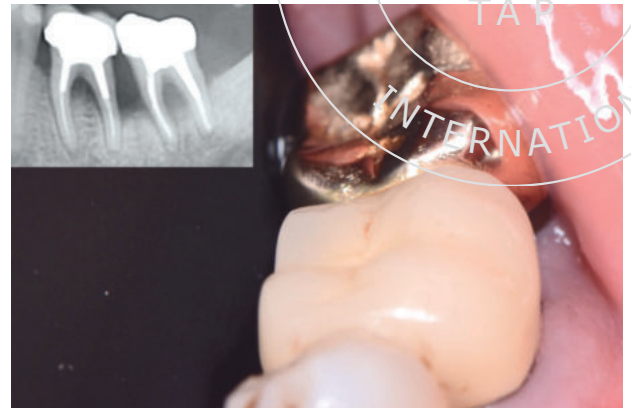


Fig. 2 Situation initiale en vue oblique et radiographie rétroalvéolaire préopératoire.

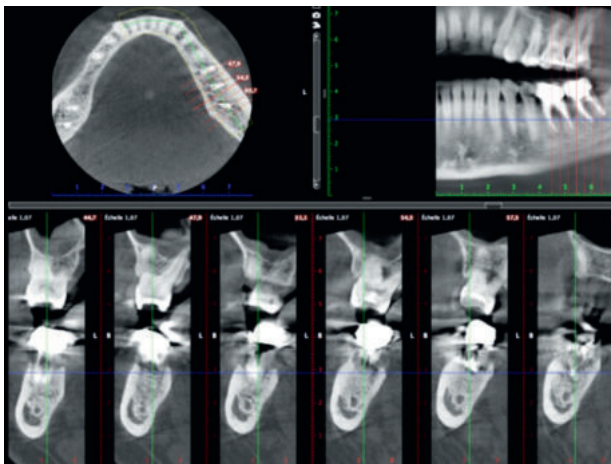


Fig. 3 Coupe du scanner objectivant le volume osseux disponible.

Les implants sélectionnés pour cette procédure sont deux implants Straumann® Tissue Level SP 4,8 × 10 mm. La présence d'une lésion, qu'elle soit d'origine endodontique⁴ ou parodontale⁵ ne semble pas affecter le succès de l'implantation immédiate tant qu'elle est conduite selon les règles classiquement décrites de nettoyage et de désinfection du site d'extraction (curetage alvéolaire, irrigation antiseptique...).

Procédure chirurgicale

La fermeture primaire au niveau de l'alvéole d'extraction molaire est un des défis majeurs rencontrés par les implantologistes lors de la procédure d'implantation immédiate après avulsion. Une mise en œuvre chirurgicale invasive incluant des incisions périostées, une traction des lambeaux et un déplacement de la ligne mucogingivale est nécessaire⁶. L'architecture gingivale s'en trouve ainsi significativement

altérée. Ainsi, le protocole décrit à travers ce cas clinique propose de fabriquer un pilier de fermeture d'alvéole (SSA) supra-implantaire par technique de CFAO directe, destiné à créer une barrière mécanique entre le site chirurgical et la cavité orale durant le temps opératoire².

Une extraction atraumatique de 36 et 37 est réalisée à l'aide de périotomes et d'élévateurs afin de préserver les structures osseuses et gingivales environnantes (septum, table vestibulaire, gencive marginale et papilles) **Fig. 4 et 5**.

Les sites alvéolaires sont ensuite irrigués (sérum physiologique), curetés (curette de Lucas et Gracey), et désinfectés (Bétadine buccale) afin d'éliminer le tissu de granulation présent sur le site.

Une ostéotomie intraseptale **Fig. 5** compatible avec une position prothétique transvissée est réalisée comme prévu sur le logiciel de planification. Puis, deux implants Straumann (4.8X10 WN, SP) sont mis en place **Fig. 6 et 7**. Le torque

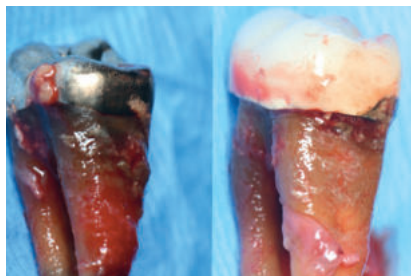


Fig. 4 36 et 37 extraites.

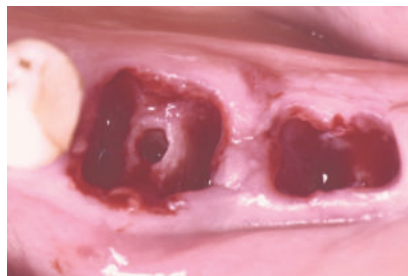

Fig. 5 Vue occlusale après extraction atraumatique de 36 et 37 et forage intraseptale (passage du foret pilote) en site de 36.

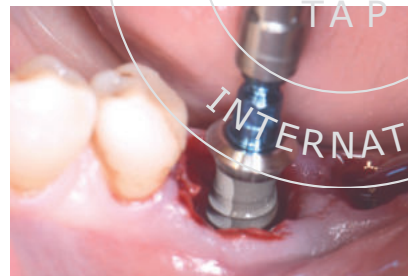

Fig. 6 Insertion de l'implant 36.

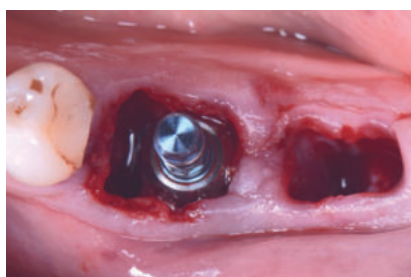


Fig. 7 Stabilisation de l'implant 36 dans le septum compatible avec une position prothétique adéquate.

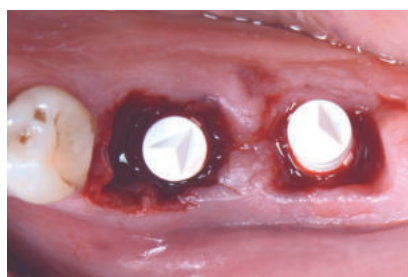

Fig. 8 Positionnement des deux corps de scannage sur les implants 36 et 37 pour réaliser la prise d'empreinte optique peropératoire. Vue occlusale.

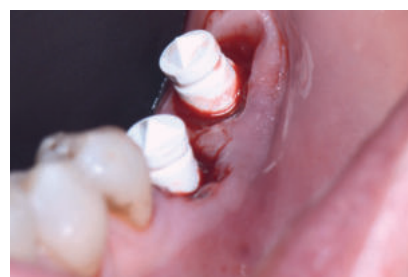

Fig. 9 Corps de scannage positionnés. Vue oblique.

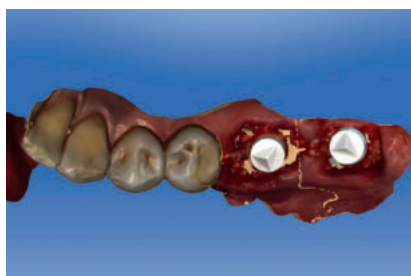

Fig. 10 Représentation virtuelle de la situation clinique sur le logiciel de CFAO (Omnica, Sirona) après la prise d'empreinte optique.

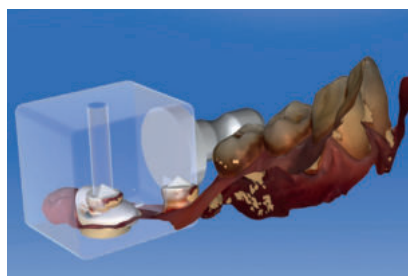

Fig. 11 Modélisation des piliers SSA, suivant le contour gingival de l'alvéole dentaire.



Fig. 12 Positionnement virtuel des vis de cicatrisation dans les blocs avant la réalisation de l'usinage.

d'insertion enregistré était respectivement de 33 N.cm et 28 N.cm pour 36 et 37. Un matériau de substitution osseuse à résorption lente a été positionné dans les espaces péri-implantaires vacants dans le but de limiter la résorption du volume alvéolaire consécutive à l'avulsion dentaire (Cerabone, granules 0,5 à 1 mm, 1 × 0,5 cc, Botiss)⁷.

Afin d'obtenir une herméticité du site post-extractionnelle, un protocole numérique, incluant la prise d'empreinte optique peropératoire ainsi qu'une vis de cicatrisation postextractionnelle fabriquée en CFAO directe, a été utilisé.

Un système d'empreinte optique sans poudrage (Omnica, CEREC, Sirona) est utilisé pour réaliser l'enregistrement de la position de l'implant en cours de chirurgie. Un corps de scannage (Scanpost) (CEREC, Sirona) est connecté à chaque plate-forme implantaire **Fig. 8 et 9** afin que la caméra intra-orale identifie la situation tridimensionnelle de l'implant sur le logiciel de CAO **Fig. 10**. Immédiatement après l'implantation, la modélisation du SSA est réalisée au fauteuil (temps durant lequel les recommandations postopératoires sont adressées au patient) puis exportée vers une usineuse de cabinet **Fig. 11 et 12**.

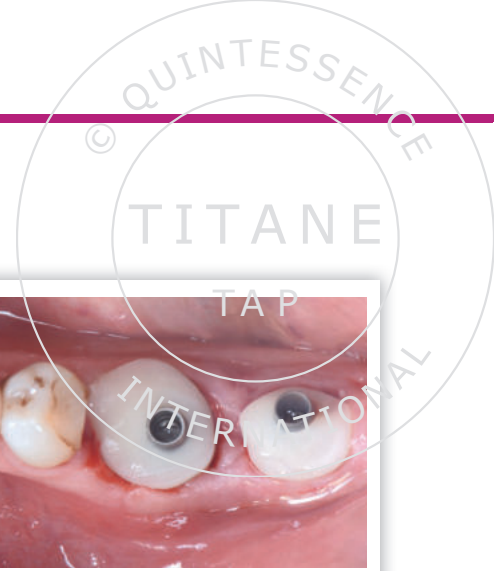


Fig. 13 Les pièces usinées en matériaux PMMA sont assemblées au TiBase.

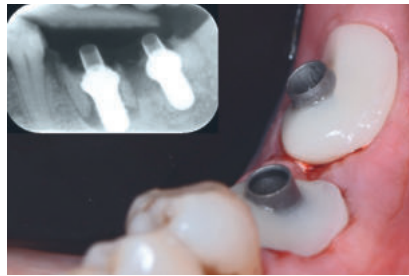


Fig. 14 Insertion des piliers SSA immédiatement en fin de chirurgie. Vue oblique. La radio rétroalvéolaire illustre le positionnement adéquat des implants et l'insertion satisfaisante des TiBase supra-implantaires.

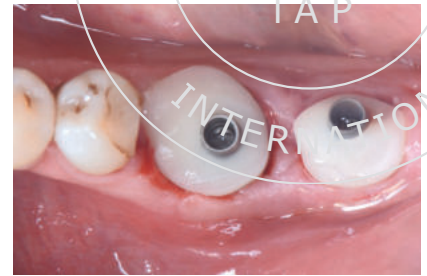


Fig. 15 Vue occlusale après la pose des piliers SSA.

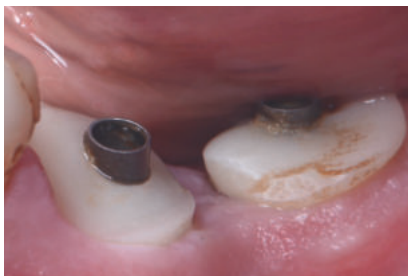

Fig. 16 Cicatrisation à une semaine postopératoire. Vue occlusale.

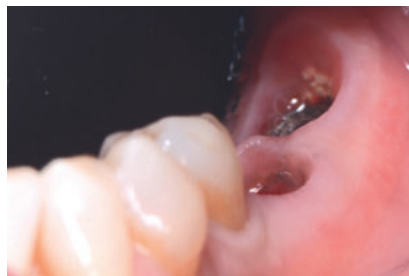

Fig. 17 Mise en place du profil d'émergence imprimé par les piliers SSA à trois mois postopératoires, cliché pris juste avant la réalisation de l'empreinte définitive. Vue oblique.

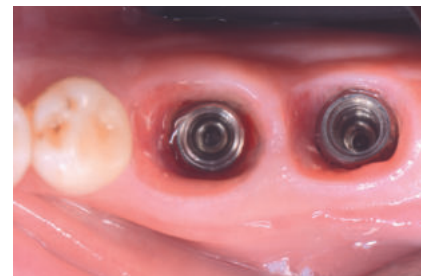

Fig. 18 Profil d'émergence à 12 mois postopératoires. Vue occlusale.

À la fin de l'étape de fabrication (15 min), les pièces usinées (Telio CAD, Ivoclar)⁸ sont assemblées à des piliers de type « TiBase » (Variobase C WN, Straumann) à l'aide d'une colle auto-adhésive (Multilink Abutment, Ivoclar) **Fig. 13**.

Le pilier assemblé est ensuite vissé sur l'implant avec un torque d'insertion manuel **Fig. 14 et 15**. L'intime contact entre le pilier et les berges du site d'extraction permet :

- de guider la cicatrisation dans l'étage transmuqueux ;
- de maintenir la gencive cervicale dans une position anatomique ;

- d'assurer le maintien et la stabilisation du caillot alvéolaire et du matériau de comblement intra-alvéolaire ;
- d'assurer une barrière mécanique entre le site opératoire et la cavité orale ;

de s'affranchir de l'utilisation de membranes biologiques (Dual-zone technique)⁹ **Fig. 11a**.

Une radiographie rétroalvéolaire **Fig. 14** postopératoire confirme une position prothétique satisfaisante. La présence du matériau de comblement est identifiable dans la zone transmuqueuse au contact des piliers SSA radioclaires (matériau PMMA, Telio Ivoclar).

À une semaine, l'examen clinique de la zone opérée **Fig. 16** montre une réponse tissulaire favorable avec une inflammation tissulaire mineure voire inexistante. Les suites postopératoires rapportées par le patient sont très favorables.

À trois mois postopératoires, les piliers SSA sont déposés et une empreinte définitive est réalisée immédiatement après dépose afin d'enregistrer le profil d'émergence pour la réalisation des couronnes implantoportées d'usage **Fig. 17 et 18**.

Les restaurations transvissées sur implant sont réalisées au laboratoire (LNT, Asselin Bonichon & Yann Tarot) en matériau céramique (disilicate de lithium) pressé (e.max Press, Ivoclar

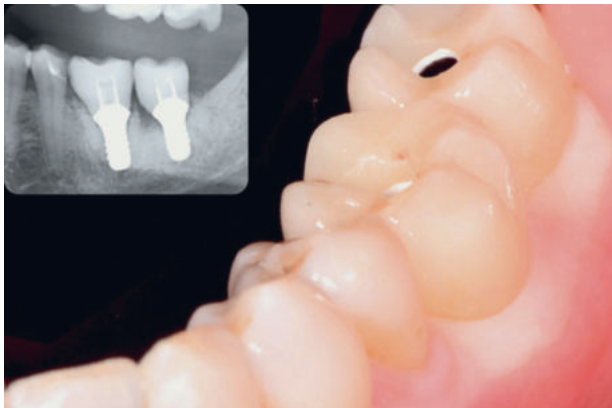


Fig. 19 Insertion des couronnes définitives (e.max Press collées sur TiBase, laboratoire LNT). Vue oblique. Radio rétroalvéolaire réalisée le jour de la pose.

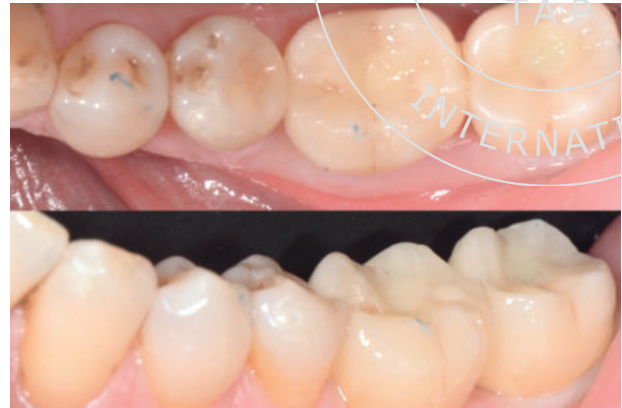

Fig. 20 Vues occlusale et vestibulaire de la situation finale après la fermeture des puits d'accès implantaires.

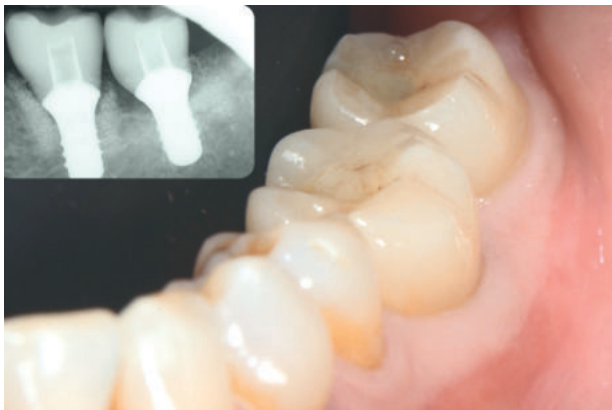

Fig. 21 Vue oblique de la situation clinique et radio rétroalvéolaire réalisée au contrôle de suivi à un an postopératoire.

Vivadent), puis assemblées au laboratoire à des piliers en base titane (Variobase, Straumann).

Les couronnes sont vissées à un couple de serrage de 35 N. cm, puis l'émergence des puits d'accès occlusaux est obturée à l'aide de composite de restauration opaque (composite G-ænial AO2, GC) **Fig. 19**.

Le travail du prothésiste s'attachera à reproduire un espace transmuqueux en adéquation avec la forme du pilier SSA déterminée pendant le temps chirurgical. Une radiographie panoramique postopératoire est réalisée pour vérifier l'insertion complète des pièces prothétiques au moment de l'assemblage **Fig. 19**.

L'intégration esthétique et le maintien du contour gingival vestibulaire en regard de 36 et 37 à deux mois postopératoires **Fig. 20** montrent une réponse biologique favorable à

l'utilisation du pilier SSA dans une situation d'implantation immédiate.

Résultat final

À un an postopératoire, la situation clinique et radiographique est stable **Fig. 21**. Aucune complication biologique ou mécanique n'a été rapportée par la patiente. L'évaluation clinique montre une stabilité de la position et du volume des tissus mous péri-implantaires.

Ce rapport de cas, permet de mettre en lumière les bénéfices cliniques potentiels de l'utilisation de piliers CFAO pour le traitement d'extraction et implantation immédiate sur des sites molaires. Les avantages évoqués concernent aussi bien la phase chirurgicale que prothétique.

1. D'un point de vue chirurgical, ce protocole de traitement « digitalisé » associe une approche micro-invasive (sans lambeau, sans incision, sans suture, sans membrane) et régénérative par le maintien du caillot sanguin et du matériau de comblement dans un espace alvéolaire confiné favorable au processus de régénération osseuse.

2. D'un point de vue prothétique, le conditionnement de l'espace transmuqueux¹⁰ et de l'architecture gingivale marginale par la forme initialement donnée au pilier SSA assure une continuité biologique entre les phases chirurgicale et restauratrice facilitant *in fine* les étapes prothétiques cliniques (empreinte, insertion passive...) et de laboratoire (gestion du profil d'émergence, identification de la ligne cervicale vestibulaire...).

Conclusion

Dans la mesure où les systèmes de CFAO avec usinage au fau-teuil se démocratisent dans les cabinets dentaires, le proto-cole décrit dans cet article illustre une séquence de traitement simplifiée valable pour la prise en charge du remplacement de molaire unitaire. Sous réserve d'études et de documentations supplémentaires, la mise en œuvre de ce protocole permet-trait d'obtenir un temps de traitement réduit, une solution peu invasive, et une réduction de la morbidité. ■

BIBLIOGRAPHIE

1. Atieh MA, Payne AG, Duncan WJ, de Silva RK, Cullinan MP. Immediate placement or immediate restoration/loading of single implants for molar tooth replacement: a systematic review and meta-analysis. *Int J Oral Maxillofac Implants.* 2010;25:401-15.
2. Finelle G, Popelut A. Immediate implantation after extraction: focus on the use of CAD-CAM Sealing Socket Abutment (SSA). *JPIO* ; novembre 2016 (sous presse).
3. Smith RB, Tarnow DP. Classification of molar extraction sites for immediate dental implant placement: technical note. *Int J Oral Maxillofac Implants.* 2013;28(3):911-6.
4. Fugazzotto P. A retrospective analysis of immediately placed implants in 418 sites exhibiting periapical pathology: results and clinical considerations. *Int J Oral Maxillofac Implants.* 2012;27(1):194-202.
5. Crespi R, Capparé P, Crespi G, Lo Giudice G, Gastaldi G, Gherlone E. Dental Implants Placed in Periodontally Infected Sites in Humans. *Clin Implant Dent Relat Res.* 2016;16.
6. Hämmerle CH, Araújo MG, Simion M. Evidence-based knowledge on the biology and treatment of extraction sockets. On Behalf of the Osteology Consensus Group 2011. *Clin Oral Impl. Res.* 2012;23(5):80-82.
7. Araújo M, Linder E, Lindhe J. Effect of a xenograft on early bone formation in extraction sockets: an experimental study in dog. *Clin Oral Implants Res.* 2009;20:1-6.
8. Kapos T, Evans C. CAD/CAM technology for implant abutments, crowns, and superstructures. *Int J Oral Maxillofac Implants.* 2014;29:117-36.
9. Chu SJ, Salama MA, Salama H, Garber DA, Saito H, Sarnachiaro GO, Tarnow DP. The dual-zone therapeutic concept of managing immediate implant placement and provisional restoration in anterior extraction sockets. *Compend Contin Educ Dent.* 2012;33(7):524-32.
10. Finelle G, Papadimitriou DE, Souza AB, Katebi N, Gallucci GO, Araújo MG. Peri-implant soft tissue and marginal bone adaptation on implant with non-matching healing abutments: micro-CT analysis. *Clin Oral Implants Res.* 2015;26(4):e42-6.

Gary Finelle

Attaché à l'hôpital Charles Foix, Ivry sur Seine - Consultation Esthétique (Bioteam Paris).

Post-graduate en implantologie orale (Harvard School of Dental Medicine Boston U SA).

Exercice privé exclusif en Implantologie et Prothèse.

gary.finelle@dental7paris.com

Antoine Popelut

Assistant hospitalo-universitaire en parodontologie, Bordeaux, France.

DU parodontologie - implantologie Paris 7, France.

Parodontologie et implantologie exclusives, Bordeaux, France.