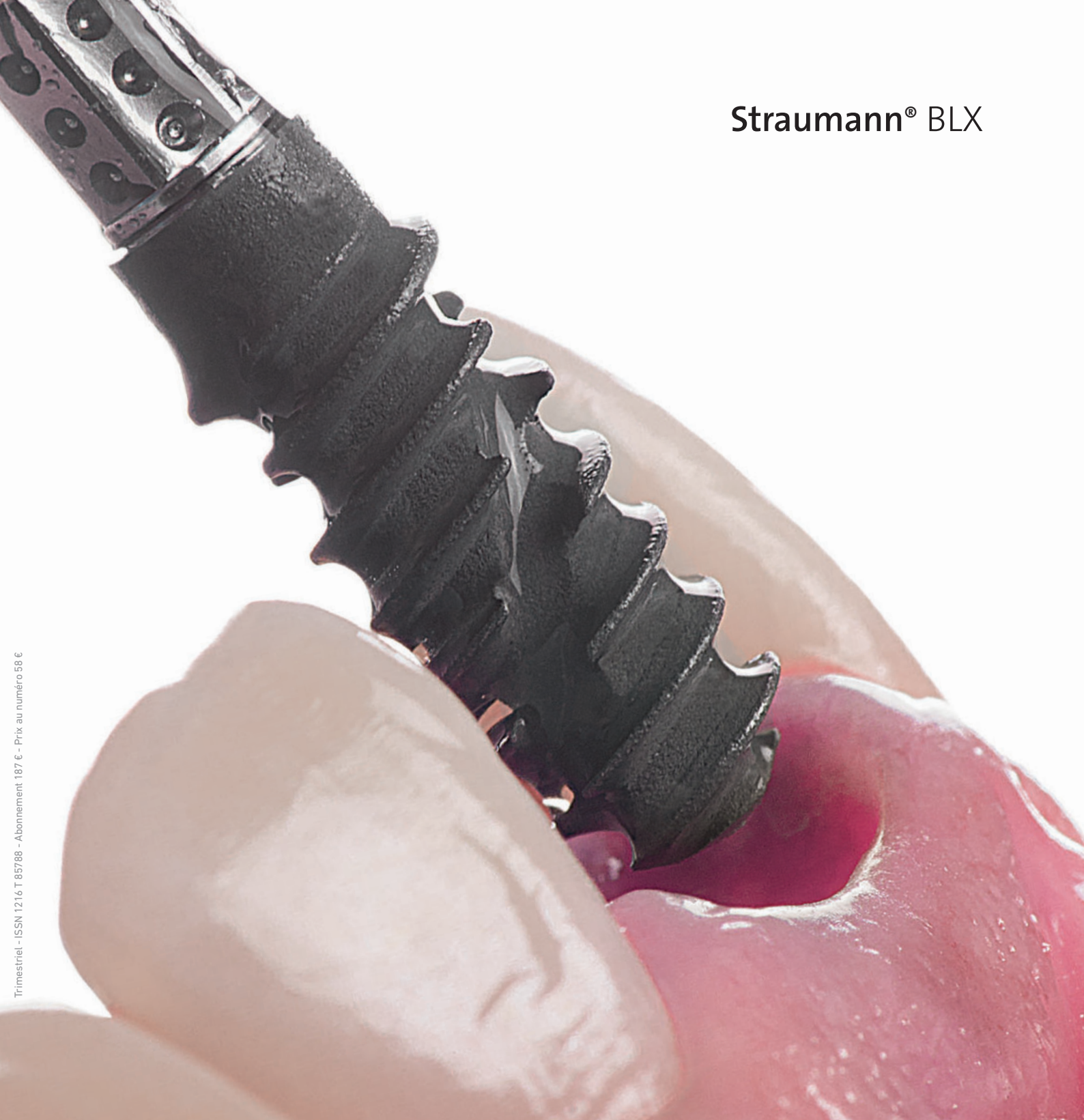

Straumann® BLX



Trimestriel - ISSN 1216 T 85788 - Abonnement 187 € - Prix au numéro 58 €

TITANE

Hors-série
2018

DENT IMPLANT & PARODONTE

 QUINTESSENCE PUBLISHING

Réhabilitation implantaire en secteur molaire

Le BLX au service du protocole SSA



GARY FINELLE

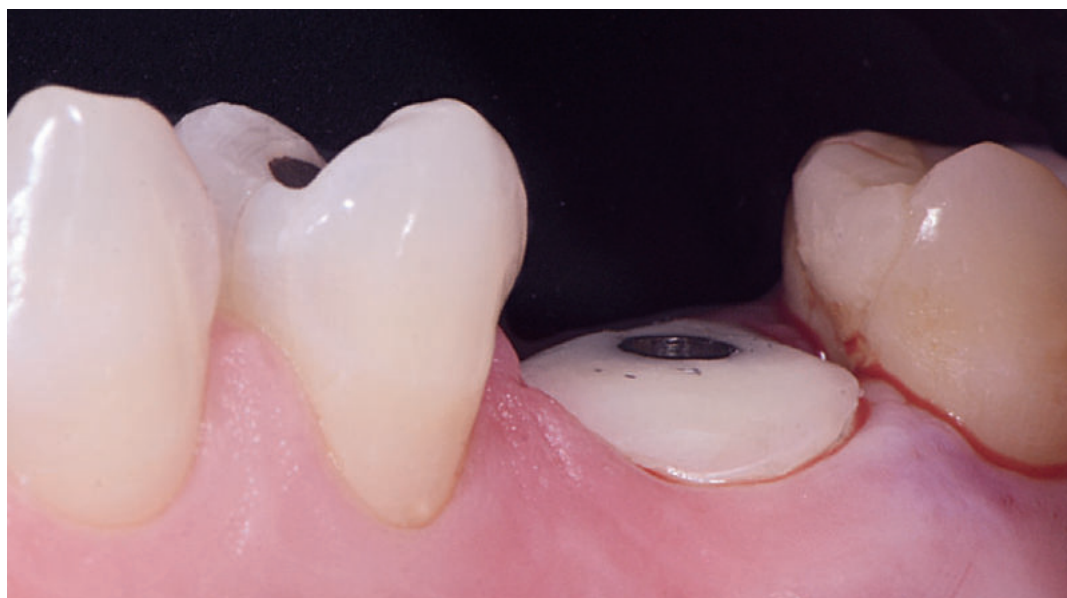Fellow ITI (International Team for Implantology).

Post-graduate en implantologie orale (Harvard School of Dental Medicine, Boston, USA).

Exercice privé exclusif en implantologie et prothèse.

@ gary.finelle@dental7paris.com

L'extraction-implantation immédiate dans les secteurs molaires est de plus en plus employée par les praticiens car elle permet d'apporter aux patients des solutions rapides, peu invasives et souvent plus économiques sans pour autant réduire significativement le taux de survie implantaire. Néanmoins, elle requiert une technicité plus importante que les techniques d'implantation sur site cicatrisé. Si l'expérience de l'opérateur demeure le critère principal, il n'en reste pas moins que l'instrumentation utilisée et le choix de l'implant sont pour beaucoup dans le succès de ces thérapeutiques.



Ainsi, le rapport de cas développé ici décrit un protocole de mise en place immédiate associée à un choix d'implant spécifique (BLX, Straumann) dont le macrodesign aux spires engageantes combiné à une surface hydrophile apporte une aide clinique lorsque ce type d'approche est indiqué.

Une femme de 41 ans est reçue en consultation suite à des douleurs à la mastication en regard de 26 (Fig. 1). Les antécédents médicaux de la patiente n'ont révélé aucune pathologie majeure. Cette dent avait reçu un traitement endodontique ainsi qu'un *inlay-core* et une couronne céramique réalisée il y a dix ans.

Le sondage parodontal a permis de relever une profondeur de poche localisée, atteignant 7 mm dans la partie palatine, confirmant les suspicions de fractures indiquant l'extraction (Fig. 1).

Sur la base de l'examen radiographique préimplantaire (tomodensitométrie à faisceau conique), la configuration des septa de classe B1 et le volume osseux apical permettent d'envisager un

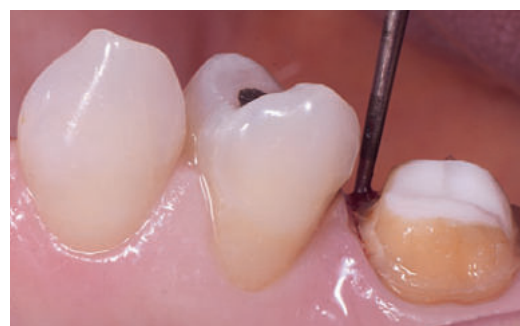

Fig. 1 Sondage parodontal profond (> 7 mm) localisé et douleurs à la mastication objectivant une fracture et indiquant l'extraction de la dent.

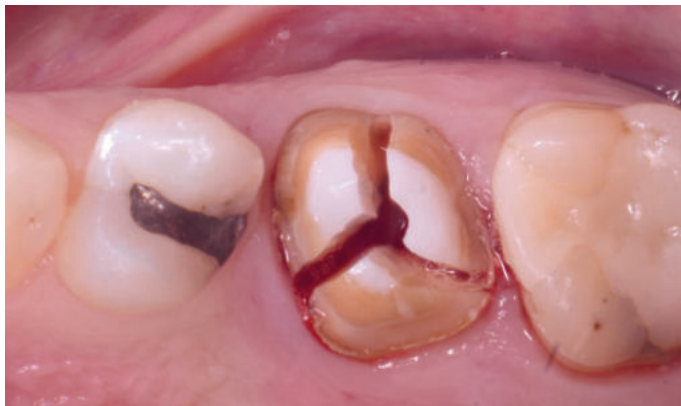

Fig. 2 Séparation radiculaire dans le but de réaliser une extraction la moins traumatique possible.

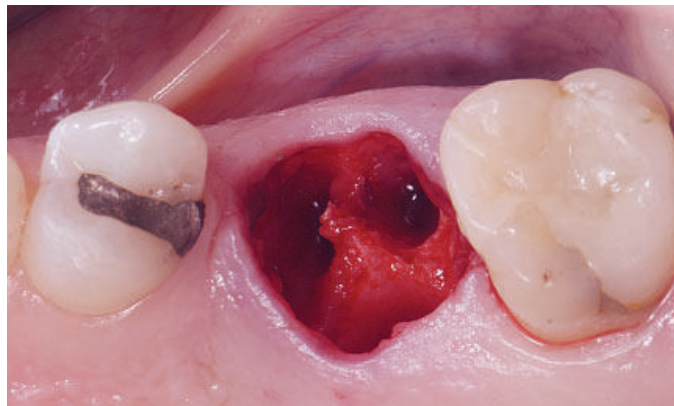


Fig. 3 Préservation des structures environnantes (septum, table osseuse, architecture gingivale) permettant d'aborder l'acte implantaire dans les meilleures conditions (ancrage implantaire, potentiel de régénération osseuse).

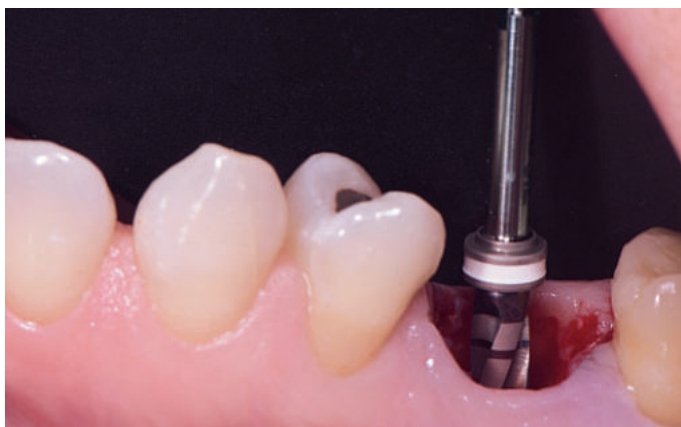

Fig. 4 Mise en place du protocole de forage immédiatement après extraction.




Fig. 5 Choix d'un implant au design (BLX, Straumann) et surface (SLActive, Straumann) optimisés pour l'implantation immédiate.

ancrage suffisant pour l'implantation immédiate. Le site alvéolaire présente des tables osseuses vestibulaires et palatines intactes favorables à la régénération osseuse.

Néanmoins, afin d'optimiser les chances de stabilité primaire, la mise en place d'un implant à ancrage augmenté a été programmée dans le cas présent (Straumann, BLX), immédiatement après l'extraction² afin de bénéficier des avantages.

Une fermeture anatomique du site alvéolaire, grâce à l'utilisation d'un pilier SSA fabriqué sur mesure et réalisé au fauteuil, est prévue.

PROCÉDURE CHIRURGICALE

La fermeture primaire sur site d'une extraction molaire est un des défis majeurs rencontrés par les chirurgiens lors de la procédure d'implantation immédiate après extraction. Celle-ci

se réalise souvent au prix d'une mise en œuvre chirurgicale invasive incluant incisions périostées, traction des lambeaux et déplacement de la ligne mucogingivale. L'architecture gingivale s'en trouve significativement altérée.

Ainsi, le protocole décrit ici propose de fabriquer un pilier de fermeture d'alvéole (SSA : *Sealing Socket Abutment*) supra-implantaire par une technique de CFAO directe destinée à créer une barrière mécanique entre le site chirurgical et la cavité orale durant le temps opératoire³.

Après séparation radiculaire (Fig. 2), une extraction atraumatique de la 26 est réalisée à l'aide de périotomes et élévateurs afin de maintenir aussi intactes que possible les structures osseuses et gingivales environnantes (septa, table vestibulaire, gencive marginale et papilles)⁴ (Fig. 3).

Le site alvéolaire est ensuite généreusement irrigué (sérum physiologique), cureté (curettes

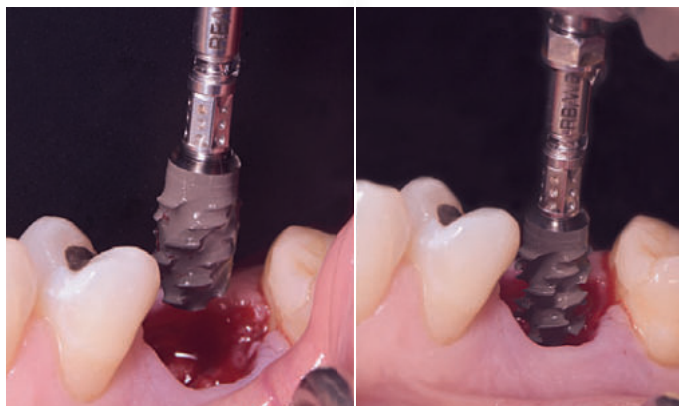

Fig. 6 Mise en place de l'implant (BLX, 5,5 × 8, Straumann) dans le site alvéolaire après préparation.

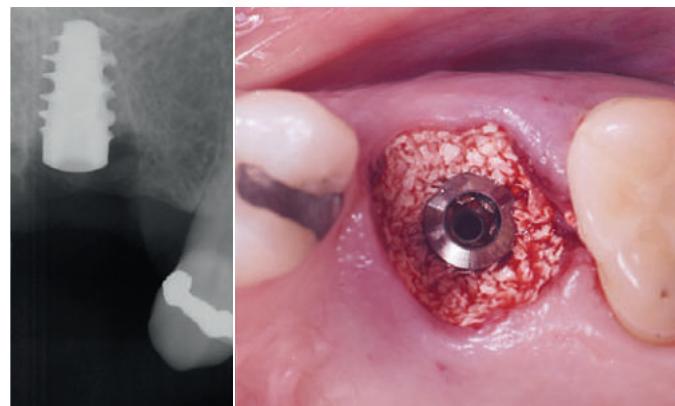


Fig. 7 Radiographie postopératoire (avant comblement) et vue occlusale après comblement par utilisation de biomatériaux osseux (Cerabone, Botiss).

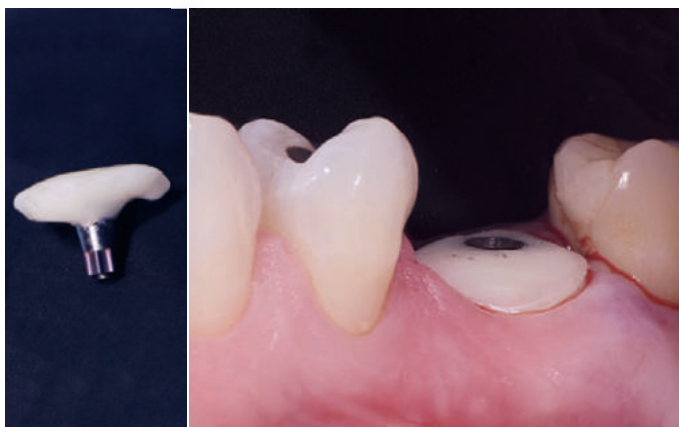

Fig. 8 Fabrication d'un pilier SSA réalisé au fauteuil en peropératoire par utilisation de composite fluide.

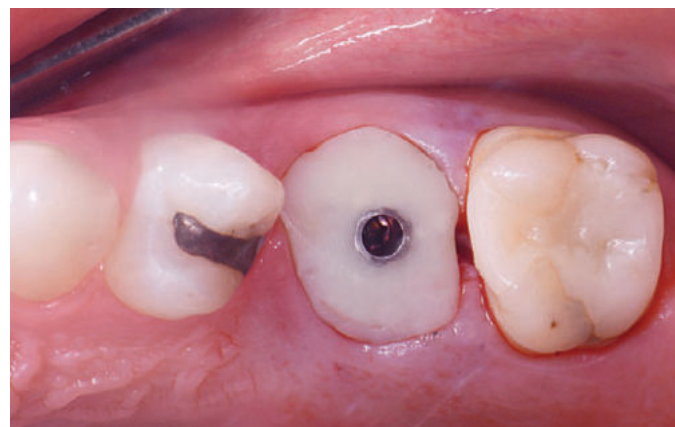


Fig. 9 Vue occlusale du site chirurgical immédiatement après la chirurgie et pose du pilier SSA visant à étanchéifier le site chirurgical implantaire.

de Lucas et Gracey), et désinfecté (Bétadine buccale) afin d'éliminer le tissu de granulation présent sur le site.

Un implant Straumann BLX 5.5X8 est positionné en suivant le protocole de forage recommandé par le fabricant (Fig. 4 et 5). Une ostéotomie intraseptale compatible avec une position prothétique transvissée est réalisée comme prévu sur le logiciel de planification. Le torque d'insertion enregistré était de 38 Ncm (Fig. 6).

Après la pose de l'implant, une radio rétroalvéolaire permet de valider le bon positionnement tridimensionnel du geste implantaire, puis un matériau de substitution osseuse à résorption lente est positionné dans les espaces vacants de l'alvéole d'extraction dans le but de limiter la résorption du volume alvéolaire conséquente à l'avulsion dentaire (Cerabone, granules 0,5 à 1 mm, 1 × 0,5 cc, Botiss) (Fig. 7). Afin d'obtenir une

herméticité du site postextractionnel, un pilier SSA5,7 a été réalisé au fauteuil par technique au composite fluide. Un pilier Variobase WB pour couronne (Wide Base, antirotationnel BLX) a été préparé (par sablage et Primer Composite, GC) puis un apport de composite fluide à moyenne viscosité (G-ænial Or, GC) a été ajouté et personnalisé *in vivo* à l'anatomie gingivale de l'émergence du site alvéolaire. La partie transmuqueuse a été conçue de forme concave (Finelle 2015) afin d'aménager un espace de régénération muqueuse dans la zone de l'espace biologique comblée par du matériau de substitution osseuse jouant le rôle de mainteneur d'espace au contact du pilier prothétique⁶ (Fig. 8 et 9).

Il est important de mentionner que la connexion interne associée à ce complexe pilier implant est une nouvelle connectique proposée par le fabricant Straumann. Elle présente une intime friction

entre le pilier et la plateforme implantaire, ce qui a pour but et avantage d'améliorer l'étanchéité et la stabilité mécanique générale du système.

Néanmoins, la sensation tactile (lors des premières prises en main) peut donner à l'opérateur la fausse idée d'être totalement engagé, ce qui peut provoquer une fuite du matériau, associée ou non à une infiltration bactérienne, dans une zone biologiquement active et déterminante de la stabilité tissulaire. Il est donc recommandé de s'assurer radiographiquement de l'engagement total et passif du pilier implantaire antirotationnel immédiatement en fin d'intervention.

CONTRÔLE D'OSTÉOINTÉGRATION

Dans le cas présenté ici, une radiographie rétro-alvéolaire postopératoire a été réalisée après la pose de l'implant, néanmoins la radiographie

du pilier en place n'a été enregistrée qu'au rendez-vous de contrôle d'ostéointégration, alors que ce dernier n'avait justement pas été inséré à fond (**Fig. 10**).

Cette erreur de la part de l'opérateur, mis à défaut par l'habitude d'une connexion différente, pointe les conséquences cliniques d'une mise en place d'un pilier partiellement désengagé et dévissé. La résultante clinique montre un affaissement léger, mais notable de la muqueuse péri-implantaire vestibulaire ainsi qu'une inflammation modérée sur le site implantaire.

De plus, un sondage parodontal anormalement profond était notable. Pourtant, le site ne présentait aucun signe objectivant d'un processus infectieux (plaque, tartre, pus, saignements importants...), donnant ainsi la possibilité d'attribuer la perte osseuse à une fuite du matériau plutôt qu'à un remodelage osseux par résorption.

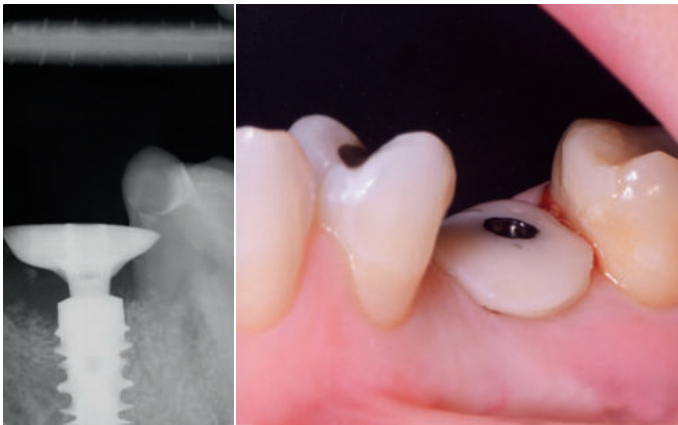


Fig. 10 Radiographie trois mois postopératoires, montrant le pilier prothétique partiellement engagé dans la connexion interne et la fuite de matériau dans la zone mésiale. L'image clinique montre un léger affaissement de la gencive vestibulaire résultant du manque de soutien du pilier désengagé.

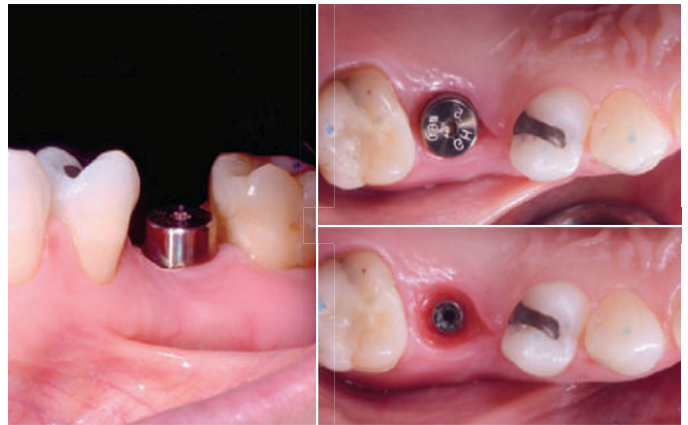

Fig. 11 Un pilier de cicatrisation traditionnel a été positionné en remplacement du pilier SSA.

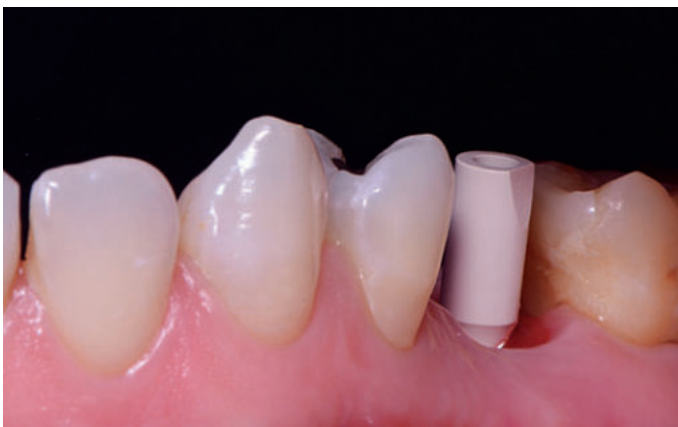

Fig. 12 Empreinte optique réalisée par la mise en place d'un scanbody.

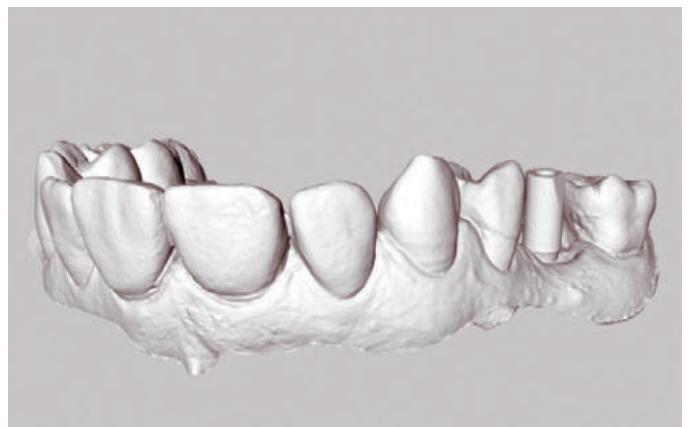

Fig. 13 Fichier STL de l'empreinte optique.

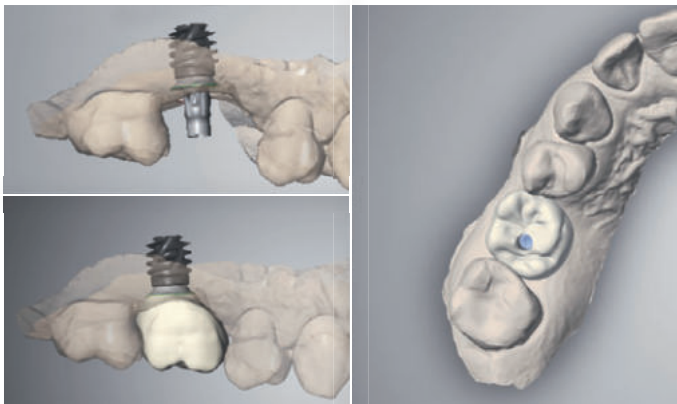


Fig. 14 Modélisation virtuelle de la réhabilitation prothétique transvissée sur le logiciel CAD, Dental Wings.



Fig. 15 Après usinage et maquillage, la couronne monolithique (Zircono Katana, Noritake) est collée au pilier Variobase (plateforme WB BLX, Straumann).

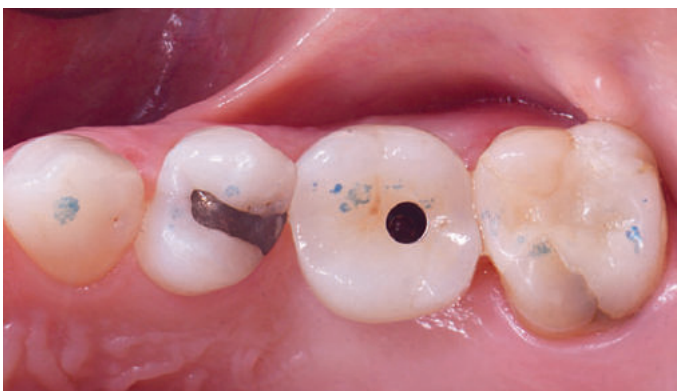

Fig. 16 Vue occlusale après insertion de la couronne par vissage.

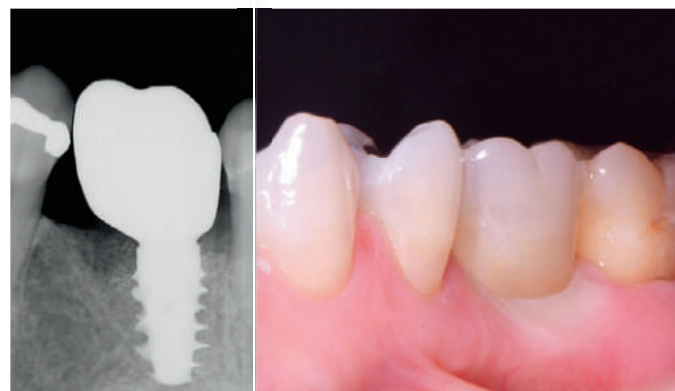

Fig. 17 Radiographie finale montrant le processus de régénération osseuse favorable (zone mésiale). Vue clinique vestibulaire le jour de la mise en place de la prothèse d'usage.

Après un nettoyage et une désinfection de la zone inflammatoire (sérum physiologique et eau oxygénée), un pilier de cicatrisation conventionnel (WB Healing Abutment 4 mm) de forme circulaire (non anatomique) a été positionné sur l'implant pendant deux mois (Fig. 11).

RÉHABILITATION PROTHÉTIQUE

Après quatre mois postopératoires, une empreinte optique (Omnacam, Sirona) a été réalisée en utilisant un pilier d'empreinte numérique (Scanbody WB/RB BLX) (Fig. 12). Le fichier STL de l'empreinte (Fig. 13) réalisée a été exporté vers le logiciel de modélisation numérique (Dental Wings OS, CARES). Une couronne monolithique transvissée sur TiBase a été modélisée numériquement par le laboratoire de prothèse (Fig. 14) (Laboratoire LNT, Asselin Bonichon). Un TiBase de type Variobase WB (hauteur transgingivale 1 mm) a été sélectionné

parmi la liste de Variobase disponible dans la bibliothèque du logiciel. Une fois modélisée, la couronne virtuelle a été fabriquée par un système d'usinage de laboratoire (Amman Girrbach, M Séries). La couronne a été usinée en matériau monolithique zircono translucide (Katana Multi-Layered, Noritake). Aucun modèle n'a été fabriqué pour réaliser cette couronne.

Après usinage et sinterisation, un maquillage de surface est réalisé par le prothésiste (laboratoire LNT, Asselin Bonichon) et l'assemblage de la couronne zircono au pilier Variobase est faite selon le protocole de collage conventionnel (Panavia) et réalisé au laboratoire (Fig. 15). La couronne est vissée définitivement (torque de 35 Ncm) (Fig. 16). Une légère compression gingivale, matérialisée par un blanchissement momentané de la muqueuse vestibulaire, est appliquée et s'explique par le changement du pilier SSA pour un pilier standardisé lors des étapes précédentes (Fig. 17).

Une radiographie rétro-alvéolaire de contrôle est réalisée afin de confirmer l'insertion complète de la couronne transvissée. Le cliché radiographique permet également de mettre en évidence le phénomène de cicatrisation par régénération osseuse dans la zone mésiale de l'implant sujette à la fuite de matériaux (confirmé par un sondage péri-implantaire désormais physiologique). L'émergence du puits d'accès occlusal est obturée à l'aide d'un composite de restauration opaque (Composite G-ænial A02, GC).

Ce rapport de cas a permis de mettre en lumière :

- l'indication d'un implant au design acéré dans les cas où le praticien recherche un ancrage important comme dans les cas d'extractions-implantations ou de mise en charge immédiate ;
- les conséquences osseuses négatives que peut générer un pilier mal engagé ;
- les avantages liés à l'utilisation d'un pilier anatomique (SSA) aux dépens d'un pilier standardisé par rapport à la stabilité et le maintien de l'architecture gingival.

RÉFÉRENCES

1. Smith RB1, Tarnow DP. Classification of molar extraction sites for immediate dental implant placement: technical note. *Int J Oral Maxillofac Implants.* 2013;28(3):911-6.
2. Atieh MA, Alsabeeha NH, Duncan WJ, de Silva RK, Cullinan MP, Schwass D, Payne AG. Immediate single implant restorations in mandibular molar extraction sockets: a controlled clinical trial. *Clin Oral Implants Res.* 2013;24(5):484-96.
3. Finelle G, Lee SJ. Guided Immediate Implant Placement with Wound Closure by Computer-Aided Design/Computer-Assisted Manufacture Sealing Socket Abutment: Case Report. *Int J Oral et Maxillofac Implants.* 2017;32(2):e63-7.
4. Fickl S, Zuhr O, Wachtel H, Bolz W, Huerzeler M. Tissue alterations after tooth extraction with and without surgical trauma: a volumetric study in the beagle dog. *J Clin Periodontol.* 2008;35(4):356-63.
5. Finelle G, Papadimitriou DEV, Souza AB, Katebi N, Gallucci GO, Araújo MG. Peri-implant soft tissue and marginal bone adaptation on implant with non-matching healing abutments: micro-CT analysis. *Clin Oral Implants Res.* 2015;26(4):e42-6.
6. Chu SJ, Salama MA, Salama H, Garber DA, Saito H, Sarnachiaro GO, Tarnow DP. The dual-zone therapeutic concept of managing immediate implant placement and provisional restoration in anterior extraction sockets. *Compend Contin Educ Dent.* 2012;33(7):524-32.
7. Finelle G, Popelut A. Immediate implantation after extraction: focus on the use of CAD-CAM Sealing Socket Abutment (SSA). *JPIO* 2016;35(4).